Aus der Universitäts-Hals-Nasen-Ohrenklinik, Charité, Berlin
(Direktor: Prof. Dr. von Eicken).

# Ueber die behaarten Nasenrachen-Polypen.

**INAUGURAL-DISSERTATION**

**zur Erlangung des Medizinischen Doktorgrades an der Friedrich-Wilhelms-Universität zu Berlin**

vorgelegt von

**Walther Menne**

aus Marburg a. d. Lahn

Tag der Promotion: 12. September 1939

Rudolph Pfau, Buchdruckerei und Verlagsanstalt, Berlin NW 7

M 169

Gedruckt mit Genehmigung
der
Medizinischen Fakultät der Universität Berlin

---

Dekan: Prof. Dr. K r e u z
Referent: Prof. Dr. G u t z m a n n
Korreferent: Prof. Dr. von E i c k e n

R. UNIV.
BIBLIOTHEEK
LEIDEN

Beobachtung und Experiment sind für die Richtigkeit einer Hypothese auf medizinisch-wissenschaftlichem Boden der einzigste Wertmesser. Deswegen sollte eine Hypothese auch erst dann aufgegeben werden, wenn sie durch Beobachtung oder Experiment als unrichtig erkannt ist; solange aber noch Wahrscheinlichkeiten für ihre Richtigkeit sprechen, muß sie bei der Prüfung des sie angehenden Problems in die Untersuchung mit einbezogen werden.

Wir werden später sehen, daß, hinsichtlich der Aetiologie der behaarten Nasenrachenpolypen, zwei Hypothesen eine Klärung dieser Fragen versuchen: einmal die jüngere, heute einzig geltende Theorie von Marchand-Bonnet (auf der die Schwalbesche Einteilung der teratoiden Tumoren wurzelt) und dann eine ältere, heute fast gänzlich verschwiegene Annahme, nämlich die Ahlfelds, der für die Richtigkeit der bereits früher bekannten Hypothese als erster wissenschaftliche Belege brachte.

Um urteilen zu können, ob beide Hypothesen zur Erklärung der Genese der behaarten Nasenrachenpolypen Wahrscheinlichkeiten für sich haben, ist es nötig, vorerst genauestens auf die makroskopische und mikroskopische Beschaffenheit derselben einzugehen, ferner auf ihre Lokalisation, auf die Häufigkeit ihres Auftretens bei den verschiedenen Geschlechtern und Altersstufen usw.

Bevor ich auf die in der Literatur besprochenen Fälle eingehe, bespreche ich einen von mir selbst beobachteten und gezeichneten Fall, um einen Eindruck von dem Krankheitsbild, das diese Tumoren hervorrufen, zu vermitteln.

Die Anamnese gibt, wie die vieler diesbezüglichen Fälle, gleich nach der Geburt Beschwerden an und zwar bekommt nach Angabe der Eltern der Säugling schlecht Luft und ist infolgedessen stark behindert. Deswegen zeigten die Eltern das Kind einem Facharzt und stellten es außerdem noch in der Hals-Nasen-Ohrenklinik zu Berlin vor; beidesmal wurde hinter dem weichen Gaumen ein zapfenförmiger, blaßrötlicher Polyp festgestellt, der den linken Rand des Gaumensegels mit seiner Kuppe ein wenig überragte. Entfernt wurde der Tumor nicht, da der Zustand des Säuglings zu ernsteren Befürchtungen keinen Anlaß gab.

Nach Wissen der Eltern sind Mißbildungen in der Familie bisher nicht vorgekommen; der Geburtsverlauf ihres eigenen Kindes sei ein vollkommen normaler gewesen, das Neugeborene habe danach 7,2 Pfund gewogen.

Nach 3 Monaten brachten die Eltern ihr Kind wieder zur oben genannten Klinik; es sah unterernährt und recht elend aus; innerhalbt von 12 Monaten hatte es nur 150 gr zugenommen. Da jetzt Atmung und Nahrungsaufnahme sehr erschwert waren, wurde das Mädchen zwecks operativer Entfernung des Tumors am 21. 11. 1935 in die Klinik aufgenommen.

Hinter der linken Hälfte des Gaumensegels sah man nun zwei blaßrote, fingerbeerartige Kuppen, von denen die linke etwas weniger nach unten ragte als die rechte.

(Dieser Befund ist durch meine erste Zeichnung veranschaulicht worden.)

Der Zustand des Kindes verschlimmerte sich; schon aus der Entfernung waren die starken inspiratorischen Atembeschwerden des Kindes hör- und sichtbar. Des öfteren traten Erstickungsanfälle auf, während deren das Kind eine livide Färbung annahm.

Am 25. 11. 1935 wurde durch Herrn Professor von Eicken der Tumor mit der kalten Schlinge abgetragen.

Die Abtragung erfolgte ohne jede Anästhesie; eine nennenswerte Blutung trat nicht auf.

Während die Nahrungsaufnahme schon bald nach der Operation etwas erleichtert schien, bestand die schnarchende Atmung noch weiterhin fort. Bei der Nachuntersuchung wurde ein zweiter Polyp festgestellt; dieser nahm den größten Teil der linken hinteren Rachenwand ein und erreichte fast den Zungengrund. Dieser zweite noch größere Polyp (siehe meine zweite Zeichnung) wurde durch Herrn Professor von Eicken wiederum mit der kalten Schlinge abgetragen, ebenfalls wie beim ersten Mal ohne jegliche Blutung. Von nun an gingen Atmung und Nahrungsaufnahme des Säuglings ungestört vor sich, so daß am 30. 11. 1935 die Entlassung erfolgen konnte.

Nach 1½ Monaten brachten die Eltern ein normal entwickeltes Kind zur Nachuntersuchung; in seinem Rachen konnte nicht der geringste pathologische Befund erhoben werden.

Makroskopisch zeigte das zuerst abgetragene Gebilde eine blaßrosa bis bläuliche Färbung. Es bestand aus zwei lappenförmigen Wülsten, die durch einen Schaft mit einander verbunden waren, in der Länge maß der größere Wulst 2½ cm, der kürzere 2 cm, in der

Breite 0,8 cm und 0,6 cm. Die Oberfläche des Polypen sah wie vollkommen glatte Haut aus. Nur bei genauem Zusehen konnte man feststellen, daß die Oberfläche des Tumors, besonders an den Kuppen seiner keulenartigen Ausbuchtungen, mit feinsten hellen Lanugohaaren bedeckt war.

Das später abgetragene Gebilde zeigte die gleiche Farbe wie das erste; seine Form war nicht wie die des ersten ausgesprochen keulenartig, sondern mehr abgeplattet; die Oberfläche lief in unregelmäßig angeordneten Höckern und Wülsten aus.

Die Konsistenz erschien derber als bei dem ersten Tumor; unter seiner Oberfläche fühlte man einige harte, wahrscheinlich knorpelige Stellen.

Die mikroskopische Untersuchung ergibt, daß der ganze Tumor von Cutis überzogen ist. Die Epidermis ist etwas weniger dick als normal, das Corium dafür um so ausgeprägter; Talg und Schweißdrüßen sind reichlich vorhanden; die spitz auslaufenden Haare zeigen die Beschaffenheit unpigmentierter Lanugohärchen, ab und zu lassen sich in der Umgebung des Haarschaftes schmale Züge glatter Muskelfasern erkennen. Das Innere des Tumors wird hauptsächlich von Fettgewebe eingenommen, das innerhalb der einzelnen Bindegewebssepten liegt. Im Zentrum der Geschwulst verdichten sich in Richtung zum Schaft hin die Bindegewebsstränge und führen nun quergestreifte Muskelfasern, Nerven und Gefäße mit sich, letztere von verschiedener Größe,

Auch das zweite Gebilde zeigt mikroskopisch dieselbe Oberflächenbeschaffenheit wie das erste. Nur am Stiel findet sich ein Belag aus flimmerndem Zylinderepithel, der wohl durch die Verbindung des Tumors mit der Nasenrachenschleimhaut zu erklären ist; diese Schleimhaut enthält eine große Anzahl von Schleimdrüsen. Im übrigen wird wie beim ersten Tumor auch hier die Hauptmasse der Geschwulst von Fettgewebe eingenommen. Große Spangen von hyalinem Knorpel durchziehen den Stiel der Geschwulst. Eine leukocytäre Infiltration unter der Schleimhaut deutet auf eine durch den Eingriff bedingte Entzündung hin.

Zusammenfassend können wir also sagen, daß wir es hier mit einer zweifellos kongenitalen geschwulstartigen Bildung im Pharynx zu tun haben; sie setzt sich aus Elementen zweier Keimblätter zusammen. Zwar kann von einer regelrechten Embryonalanlage nicht gesprochen werden; immerhin läßt sich in der Bildung der Haut eine gewisse Organähnlichkeit nicht verkennen. —

Diese Art von Tumoren bezeichnete zum ersten Male Arnold im Jahre 1888 als „behaarte Polypen der Rachen-Mundhöhle". Arnold führte damals 9 ihm bekannte Fälle von behaarten Polypen der Rachenmundhöhle an; seitdem sind neue Fälle bekannt und zusammengestellt worden, hauptsächlich durch die Arbeiten Müllers, Bastgens, Grazianis und Oppikofers. Bei den späteren Autoren wurden Benennung bezw. Nummerierung der einzelnen Fälle ungenau, so daß mit der Zeit die Anzahl der statistisch zusammengestellten Fälle die Zahl der tatsächlich vorhandenen übertraf. So nummeriert z. B. Graziani mit Nummer 41 den Fall Levinger, der aber von Bastgen bereits als Fall 27 angegeben ist. Flecken, der dies in seiner Dissertation bemerkt, übersieht, daß Oppikofer die 28 von Bastgen zusammengestellten Fälle bereits auf 40 ergänzt hat, und nummeriert deswegen versehentlich den Fall Dombrwski mit 40 statt mit 41. Giusic hinwiederum addiert einfach die drei von Graziani und die fünf von Flecken zusammengetragenen Fälle, wobei er, abgesehen von dem bereits erwähnten Irrtum Grazianas, nicht bemerkt, daß Flecken bereits unter seinen 5 Fällen zwei von Graziani angegebene anführt. Auf diese Weise ergänzt Giusic die tatsächlich vorhandenen 45 Fälle fälschlich auf 48 und begeht nun noch die Unvorsichtigkeit mit Nummer 49 und 50 Fälle zu bezeichnen, die bereits in der von ihm erwähnten Arbeit Fleckens mit 40 und 41 angegeben sind. Den Tatsachen entsprechend hätte Giusic seinen Fall statt mit 51 mit 46 kennzeichnen müssen.

Um diesen Irrtümern zu entgehen, habe ich die von mir auf 68 Fälle erhöhte Zusammenstellung nicht mit Fall 1 beginnend fortlaufend nummeriert; vielmehr habe ich für Fall 1 die Jahreszahl gesetzt, in der die Arbeit über diesen Fall veröffentlicht wurde. Somit beginnt meine Zusammenstellung mit Fall 1784 und endet mit Fall 1936a.

Es ist sehr wahrscheinlich, daß auch von mir einige Fälle der Weltliteratur übersehen worden sind; diese können dann aber später unter der Jahreszahl ihrer Publikation zwanglos in die Zusammenstellung eingeschoben werden; dadurch wird die Reihenfolge der Nummerierung nicht mehr in Verwirrung gebracht und es wird fernerhin die Möglichkeit ausgeschlossen, daß in der Statistik Fälle doppelt geführt werden.

Sämtliche ausländischen Arbeiten im Original zu lesen war mir nicht möglich; die Referate über dieselben waren oft so kurz gehalten, daß in den einzelnen Rubriken der Tabelle Lücken entstanden. Immerhin erspart diese Tabelle einem künftigen Bearbeiter das mühsame Suchen nach Fällen einschlägiger Art in der verstreuten Literatur und außerdem ermöglicht sie Schlußfolgerungen, die denen früherer Arbeiten entgegengesetzt sind.

So ergeben sich, wenn man die verschiedenen Angaben der hier zusammengestellten 68 Fälle auswertet, Aenderungen der bisherigen Ansichten in 4 Punkten und zwar hinsichtlich:

1. des kongenitalen Auftretens der behaarten Nasen-Rachenpolypen, bezw. ihres postnatalen Wachstums,
2. der Lokalisation,
3. des Auftretens bei den verschiedenen Geschlechtern,
4. des histologischen Aufbaues.

Zu 1. Ob ein postnatales Wachstum der behaarten Nasenrachenpolypen stattfindet, läßt sich meiner Meinung nach auf Grund der bisherigen Beobachtungen noch nicht bejahen. In der Literatur der einschlägigen Fälle heißt es meistens, ein Teil der Autoren spreche für ein Wachstum, ein anderer Teil spreche gegen ein Wachstum dieser Tumoren. Mit dieser von eigener Einsicht meist unbeschwerten Feststellung läßt sich wenig anfangen; ich versuche deshalb hier Gründe anzuführen, die für ein Wachstum der behaarten Nasen-Rachenpolypen sprechen, dann aber auch auf Fehlerquellen hinzuweisen, die bei der Beantwortung dieser Fragen von einem unkritischen Beobachter allzuleicht übersehen werden. Die Frage nach dem Wachstum der behaarten Nasenrachenpolypen ist eng verknüpft mit der Frage: sind die behaarten Nasenrachenpolypen kongenitale Gebilde? Wären sie das nämlich nicht, müßten wir zwangsläufig ein postnatales Wachstum dieser Tumoren annehmen. Entscheidende Belege, die eine kongenitale Anlage mit Bestimmtheit ausschlössen, kann ich bei dem vorliegenden Material für keinen einzigen Tumor anführen. 13 von den in der Statistik zusammengestellten 68 Fällen geben eine recht eindeutige Antwort; es sind dies die Neugeborenen, bei denen behaarte Nasenrachenpolypen festgestellt wurden.

Das Extrem hierzu bilden 4 Fälle, die erst nach dem 20. Lebensjahr zur Beobachtung bezw. zur Behandlung gekommen sind; daß

dies relativ hohe Lebensalter eine kongenitale Anlage nicht ausschließt, beweist die Anamnese des Falles 1881 b; während nämlich die 3 übrigen Fälle (1892, 1906 und 1931 d) zufällig entdeckt wurden und deswegen bei ihnen Angaben über den Zeitpunkt des Auftretens der Geschwulst fehlen, sagt der obere zuerst erwähnte Fall aus, solange seine Erinnerung zurückreiche, habe die Geschwulst bestanden, habe aber bis vor kurzem keine Beschwerden verursacht. Warum nun in letzter Zeit Beschwerden auftraten, dies zu beantworten würde keineswegs zur Klärung der Frage, ob kongenital oder nicht, beitragen. Auf Grund der anamnestischen Angaben aber muß die kongenitale Anlage für sehr wahrscheinlich gelten. Ebenso haben wir keine Veranlassung an der kongenitalen Anlage der Tumoren zu zweifeln, die bei den drei oben genannten Fällen mehr oder weniger zufällig entdeckt wurden; wir kennen nämlich noch andere Fälle, die ebenfalls zufällig aber schon im 1. Lebensjahr (1895) beobachtet wurden. Das Vorhandensein des Tumors schon in diesem Alter erscheint auch bei den besprochenen 4 Fällen um so wahrscheinlicher als, soweit die Angaben hierüber vorhanden sind, die Tumoren keineswegs so groß sind, daß sie den Erstickungstod des Säuglings hätten bedingen müssen; auch war der Sitz der Tumoren, wie für die Fälle 1881 b und 1892 angegeben ist, so hoch, daß bedrohliche Atem- oder Schluckbeschwerden nicht hervorgerufen wurden. Somit gilt auch für die ältesten Fälle was für die jüngsten sicher ist, nämlich die kongenitale Anlage. Auch von keinem Fall der hinsichtlich des Lebensalters zwischen diesen beiden liegenden Gruppe kennen wir Befunde, die uns zwingen würden, die Behauptung des vorigen Satzes für einen Teil der Fälle als nicht zutreffend zu betrachten; vielmehr gilt die kongenitale Anlage für alle Fälle.

Stellen wir uns nun die Frage nach dem Wachstum der behaarten Nasenrachenpolypen, so wäre es natürlich am einfachsten, überall da, wo der Tumor erst in späteren Jahren Beschwerden verursachte, diese Beschwerden auf ein Wachstum des Tumors zurückzuführen. Aber alle Angaben, die über das Wachstum der behaarten Nasenrachenpolypen gemacht wurden, sind mehr oder weniger subjektive.

So gibt z. B. eine 22jährige Patientin (1881 b) an, bis vor kurzem durch das in ihrem Rachen vorhandene Gewächs keinerlei Störungen erfahren zu haben, jetzt aber verursache es Beschwerden beim Schlucken, ein Gefühl von Schmerz und Vollheit im Ohr und Kopf, was sie auf die Größenzunahme desselben zurückführe. Eben-

Digitized by the Internet Archive
in 2026

https://archive.org/details/IA41550804_0181

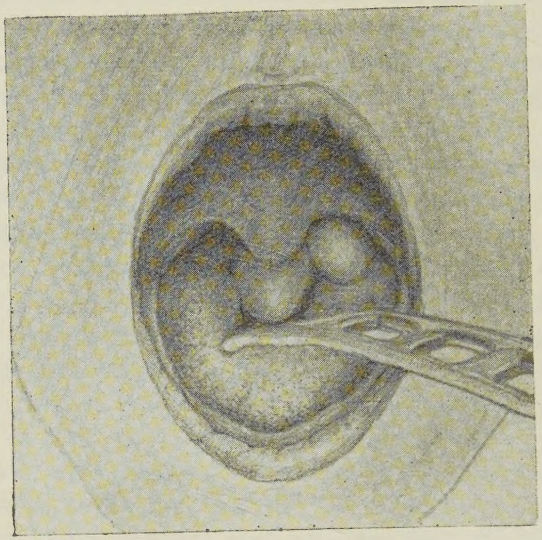

I. Erster Polyp.

I. Vorderansicht. Behaarung deutlich sichtbar.

I. Maßstab 1 : 1.



Vorder- Schnitt- Hinterseite

Vorder- Rechte- Hinterseite



II. Maßstab 1 : 1.

II. Zweiter Polyp. (Nach Wegnahme des ersteren vorgefallen.)

II. Rechte Vorderseite.

II. Linke Hinterseite.

| Jahr. Nr. | Autor. Titel. Jahr. Publikationsort | Geschlecht | Alter | Form des Polypen | Makroskopisches Verhalten | Mikroskopisches Verhalten | Sitz des Polypen | Größe des Polypen | Beschwerden und sonstige Erscheinungen | Behandlung des Polypen |
|---|---|---|---|---|---|---|---|---|---|---|
| 1784 | Ford: An account of a hairy excrescence in the fauces of a new born infant. — Medical communications Vol. I. S. 444. | ? | 1 Tag | Längliches Ovoid, etwas abgeplattet, dünn gestielt. | Dünn gestielter, leicht beweglicher Tumor, der ganz mit Haaren bedeckt war. | Eine mikroskopische Untersuchung wurde nicht vorgenommen. Auf dem Durchschnitt bestand der Tumor aus einem soliden, der Schilddrüsensubstanz nicht unähnlichem Gewebe. | Hinter der Uvula und dem weichen Gaumen. | 3,8 cm lang | Unvermögen, zu saugen und irgendwelche Nahrung zu schlucken. Das Kind atmete schwierig und versuchte öfters zu husten. | Abtragen der Geschwulst durch Anlegen einer Ligatur um den Stiel des Tumors, worauf das Kind sofort saugen und schlucken konnte. |
| 1860 | Lambl: Lipoma pharyngis cum indomento dermoidali. — Aus dem Franz-Josef-Kinder-Spital in Prag. 1860, I.ter Teil, S. 181. | weiblich | 6 Monate | Birnenförmig mit abgerundetem vorderen Ende, bei walzenförmigem, etwas verschmälertem Körper und verschmälertem hinteren Ende. | Die Oberfläche des Polypen war glatt und zuerst angeblich von lebhaft roter Farbe, die später bei Vergrößerung der Geschwulst bläulich wurde. | Der Ueberzug des Polypen bestand aus Cutis mit Haaren und Talgdrüsen, während die Hauptmasse sich aus Fett und Bindegewebe zusammensetzte. | Das hintere Ende des Polypen verbarg sich hinter dem weichen Gaumen, ohne daß dessen Ausgangspunkt zu ermitteln war. | 5 cm lang<br>1—1,5 cm dick | Erst nach 4 Monaten bemerkt. Bis dahin Saugen und Schlucken gut, nur öfters Ausruhen während des Trinkens. In letzter Zeit atmete das Kind mit offenem Mund und nahm an Gewicht ab. | Der Polyp löste sich spontan, sodaß er verschluckt und am nächsten Tag im Stuhl vorgefunden wurde, als er durch Ligatur und Torsion entfernt werden sollte. |
| 1865 | Goschler: Rachenpolyp intrauterinaler Bildung. Allgemeine Wiener med. Zeitung. X. Jahrgang, S. 344. | ? | 10 Tage | Bohnenförmig. | Derber Tumor von weißlich grauer Farbe, haselnußgroß mit trockener cutisähnlicher Bekleidung, die dicht mit Haaren besetzt war. | Der Ueberzug des Tumors bestand aus Cutis, Haaren und Talgdrüsen, während die Hauptmasse sich aus Fettzellen zusammensetzte. | Ausgehend von der oberen hinteren Pharynxwand nach unten gegen das linke Velum absteigend. | 1,3 cm lang<br>0,6 cm breit | Anfangs nur Atembeschwerden mit Hustenanfällen, später im Schlafe Erstickungsanfälle. | Nach 5 Monaten mit der Schere abgetragen. |
| 1874 | Clérault: Tumeur congenitale de la route palatine; Bullet de la société anatomique de Paris. 49. Jahrgang, S. 380. | ? | 3 Jahre | Der Tumor machte den Eindruck einer stark vergrößerten Uvula. | Die Farbe des Tumors war eine hellrote und unterschied sich von der umgebenden Schleimhaut durch ihren noch helleren Ton. | Außen Cutis mit Haaren, Talg- und Schweißdrüsen, im Innern Fett, das von einem elastischen Knorpel in vertikaler Richtung durchzogen wurde. | Mit breiter Basis vom hinteren Teil des weichen Gaumens ausgehend. | 5 cm lang<br>1,3 cm breit | Schluckbeschwerden, schnarchende Atmung. Das Kind war gesund und gut ernährt. | Nach Anlegen einer Ligatur wurde der Tumor iu Chloroformnarkose abgeschnitten. |
| 1881 | Hale White: Dermoid tumour probably growing from soft palate or base of skull. Transact of the pathol. soc. of wudon. Vol. 32, S. 201. | ? | Neugeboren | Der gestielte Tumor war in seinem unteren Abschnitt doppelt gelappt. | Der blaßrote Tumor war mit seidenartigen Haaren besetzt. An seiner rechten Stielseite befand sich eine 2 cm langer Fleischanhang, gänsefederdick und mit Schleimhaut überzogen. | Der Ueberzug des Tumors bestand aus Cutis mit Haaren und Talgdrüsen ohne Papillarkörper, während die Hauptmasse sich aus Fett, Gefäßen und quergestreifter Muskulatur zusammensetzte. Der fleischförmige Anhang hatte die Struktur eines fibromatösen Polypen. | Die Geschwulst saß in der Mitte des harten Gaumens mit einem Stiel fest an. | 6 cm lang<br>5 cm breit<br>1 cm dick | Apshyxie des Kindes bei der Geburt. Erschwerte Atmung, Unvermögen zu saugen und zu trinken. In der Familie keine angeborenen Anomalien. | Der Tumor wurde am Ansatz ohne bedeutende Blutung abgetragen. |
| 1881 a | Rushton Parker: — British medic. journal. I S. 597. | ? | Kind | — | Der Tumor soll dem von Withe beschriebenen ähnlich gewesen sein. | | Der Tumor hatte seinen Sitz im Pharynx. | — | — | Operative Entfernung. |
| 1881 b | Abraham: On an anomalous growth bearing pilose skin in the pharynx of a young woman. Jour of anat. and physiol. Vol. XV. S. 244. | weiblich | 22 Jahre | Ovoide Gestalt, deutlich gestielt. | Daumengliedgroßer, gestielter Polyp, der die Farbe der äußeren Haut besaß und überall dicht mit zarten weichen Haaren besetzt war. | Der Ueberzug bestand aus Cutis mit Haaren, Talg- und Schweißdrüsen, während die Hauptmasse Fettgewebe war, im Zentrum ein Stückchen Faserknorpel, quergestreifte Muskelfasern, Gefäße und Bindegewebe. | Der Tumor ging von der linken Seite des Rachendaches aus. | 3,2 cm lang<br>1,5 cm breit<br>2 cm dick | Congenital, anfangs ohne Beschwerden, infolge des Wachstums des Polypen Schluckbeschwerden; Gefühl von Vollheit in Ohr und Kopf, dem sich mit der Zeit ein regelrechtes Schmerzgefühl beigesellte. | Der Tumor wurde durch die Schere entfernt. |
| 1884 | Schuchardt: Ein behaarter Rachenpolyp (parasitäre Doppelmißbildung). Zentralblatt f. Chirurgie 1884, Nr. 41, S. 673. | weiblich | 5 Monate | Dünner, birnenförmiger Tumor mit einem schmalen Stiel. | Die Oberfläche des Tumors glich der der Haut, während der Stiel von glatter, blaßrötlicher Schleimhaut umgeben war; außerdem war die ganze Oberfläche mit zahlreichen Lanugohärchen besetzt. | Der Ueberzug bestand aus Cutis, Haaren, Talg- und Schweißdrüsen, während das Innere von Fettgewebe ausgefüllt wurde; hierin befand sich ein Kern von quergestreiften Muskelfasern. | Der Tumor ging von der Schleimhaut der hinteren Rachenwand aus und saß etwas links von der Mittellinie entfernt. | 1 cm langer Stiel | Der Tumor, der von Geburt an bestand, verursachte des öfteren Anfälle von Dyspnoe. | Ohne wesentliche Blutung wurde der Tumor an der Basis mit der Schere durchschnitten. |
| 1887 | Schatz: Epignatus mit partiellem situs transversus. Archiv für Gynäkologie 1887, Bd. 29, S. 425. | männlich | Neugeboren | — | Etwa hühnereigroßer Tumor mit normaler und behaarter Cutis ragt aus der normal gebildeten Mundhöhle hervor. | Seine größte Masse besteht aus Fettgewebe, das von behaarter Cutis umgeben ist. Im Innern befand sich ein 1 cm langer Knochen. | Der Tumor inserierte an der Rachenpartie der Schädelbasis. | Etwa hühnereigroß | — | — |
| 1888 | Arnold: Ueber behaarte Polypen der Rachenmundhöhle und deren Stellung zu den Teratomen. Virch. Archiv 1888, Bd. III. S. 176. | weiblich | 13 Jahre | Der Polyp hatte eine keulenförmige Gestalt und war gestielt. | Taubeneigroßer Polyp von heller Farbe und cutisähnlichem Ueberzug mit zahlreichen grübchenartigen Vertiefungen und Lanugohärchen. Glatte Oberfläche, nur am Stiel gerunzelt. | Der Ueberzug des Polypen bestand aus Cutis mit Schweiß- und Talgdrüsen, das Innere aus Fettgewebe, elastischen Knorpelplättchen, Gefäßen, Nervenbündeln von markhaltigen und marklosen Nervenfasern und quergestreiften Muskelfasern. | Der Polyp ging von der Hinterfläche des weichen Gaumens aus, wenig links von der Mittellinie. | 2,7 cm lang<br>1,6 cm dick<br>0,8 cm dicker Stiel | Nach dem 2. Lebesnjahr vom Hausarzt zum ersten Mal konstatiert. Schluckbeschwerden, näselnde Sprache, des öfteren beim Trinken Erstickungsanfälle. | Der Polyp wurde mit Hilfe der galvanokaustischen Schlinge ohne weiteren Blutverlust abgetragen. |

| Jahr. Nr. | Autor. Titel. Jahr. Publikationsort | Geschlecht | Alter | Form des Polypen | Makroskopisches Verhalten | Mikroskopisches Verhalten | Sitz des Polypen | Größe des Polypen | Beschwerden und sonstige Erscheinungen | Behandlung des Polypen |
|---|---|---|---|---|---|---|---|---|---|---|
| 1889 | Otto: Ueber einen congenitalen behaarten Rachenpolypen. Virch. Archiv 1889. Bd. 115, S. 242. | weiblich | 17 Stunden | Der keulenförmig gestaltete Polyp war gestielt. | Haselnußgroßer Polyp von weißer Farbe, der auf seiner Oberfläche mit bürstenartig nebeneinanderstehenden Lanugohärchen besetzt ist. Der Hauptpolyp besitzt eine ovoide Gestalt und dadurch, daß ein kleiner ihm noch aufsitzt entsteht eine Herzform. | Der Ueberzug besteht aus Cutis ohne Papillarkörper mit Haaren, zahlreichen Talg- und einigen Schweißdrüsen, während sich die Hauptmasse aus Fettgewebe, einigen markhaltigen Nervenfaserbündeln, glatten Muskelfasern als arrectores pilorum, drüsenförmigen Gebilden ohne Ausführungsgänge und aus einer 1 cm dicken hyalinen Knorpelplatte zusammensetzt. | Der Polyp nahm seinen Ausgang von der hinteren Hälfte des Gaumens linkerseits. | 2 cm lang<br>2 cm breit<br>1 cm dick<br>0,3 cm dicker Stiel | Zunächst schrie das Kind laut, dann zunehmende Atembeschwerden und Unvermögen zu saugen, wenigstens in normaler Weise. | Der Polyp wurde mit der Cooperschen Schere entfernt nach vergeblichem Anlegen einer Wildeschen Schlinge. |
| 1889 a | Petrone: Contribuzione all'etiogenesi dei tumori in un caso singolare di teratoma dell'apparenza die polipo cutaneo dell gutture. Gazetta degli ospitali 1889. | weiblich | 6 Monate | Der Polyp hatte eine nußförmige Gestalt und war gestielt. | Der Tumor hatte die Größe einer Kirsche (groß), ist weißlich gefärbt und mit Flaumhaaren besetzt. | Der Ueberzug besteht aus Cutis mit Haaren, reichlichen Schweißdrüsen und nur wenigen Talgdrüsen, während sich die Hauptmasse aus Fettgewebe mit fibrinösen und einigen elastischen Netzknorpelpunkten zusammensetzt. | Der Tumor nahm seinen Anfang von der oberen hinteren Rachenwand linkerseits. | 2 cm lang<br>2 cm breit<br>2 cm dick | Beschwerden beim Saugen und Schlukken, Erbrechen, Husten und Erstickungsanfälle. | Operative Entfernung des Tumors. |
| 1892 | Conitzer: Ein behaarter Rachenpolyp. Deutsche medizinische Wochenschrift 1892. S. 1163. | männlich | 26 Jahre | Der Tumor hatte flaschenförmige Gestalt und einen Stiel von der Dicke eines Taschenbleistieftes. | Der Tumor hatte eine glänzend weiße Farbe, glich bezüglich seiner Oberfläche der Haut und war mit zahlreichen feinsten Härchen besetzt. | Das Aeußere des Tumors war Cutis mit Haaren, arrectores pilorum, Talg- und Schweißdrüsen versehen. Das Innere bestand hauptsächlich aus Fett- mit Bindegewebe, 2 hyalinen Knorpelkernen, Lymphfollikeln, Blutgefäßen und Nervenbündeln. | Der Tumor ging von der vorderen Rachenwand aus, etwas links von der Mittellinie, gleich oberhalb der Choanen. | 3 cm lang<br>1,5 cm breit<br>1 cm dick | Der Tumor verursachte gar keine Beschwerden und wurde gelegentlich einer Angina zufällig entdeckt. | Der Tumor wurde mit der kalten Schlinge abgetragen, nachdem ein Versuch, ihn mit der Zange abzureißen mißlungen war. |
| 1892 a | Roncalli-Gradenigo: Presentazione di un teratoma della faringe. R. Ac. Med. di Turino Gazetta degli ospitali 28. Januar 1892. sef. Int. cbl. f. laryngol. 1893. 9. 240. | ? | 4 Tage | Der Tumor hatte die Gestalt einer dicken Bohne und war kurz gestielt. | Der exstirpierte Tumor war blaurot gefärbt und überzogen mit normaler Haut und feinsten Härchen. | Während die Hauptmasse sich aus Fett und Bindegewebe zusammensetzte, bestand die Umhüllung aus Cutis ohne Papillen mit Haaren und Talgdrüsen. | Der Tumor ging von dem vorderen Gaumenbogen aus, etwa im mittleren Drittel. | 2 cm lang<br>1,3 cm breit<br>1 cm dick<br>Stiel 0.8 : 0,6 : 0,2 cm | Das Kind war beim Schlucken behindert. | Der Tumor wurde leicht ohne jedes Bluten mit der Schere entfernt. |
| 1893 | Block: Zur Kasuistik der Teratome. Prager medizin. Wochenschrift 1893, S. 344. | ? | Neugeboren | Der Tumor hatte die Gestalt eines stark abgeplatteten Epilipsoids mit kurzem Stiel. | Der Tumor zeigte die Farbe der Mundschleimhaut und war an seiner Oberfläche mit feinen Haaren besetzt. Der weiche Gaumen war der Länge nach in der Mittellinie gespalten. | Die Umkleidung des Tumors bestand aus Cutis ohne Papillen mit Haaren und Talgdrüsen und arrectores pilorum. Die Hauptmasse setzte sich aus Fettgewebe zusammen. | Der Tumor ging vom hinteren Abschnitt des harten Gaumens aus, links knapp neben der Mittellinie. | 4 cm lang<br>2 cm breit<br>0.8—0,5 cm dick | Sofort nach der Geburt des Kindes verursachte der Tumor starke Atembeschwerden. | Der Tumor wurde von der Hebamme beim Auswischen des Mundes ohne Blutung mit entfernt. |
| 1893 a | Avellis: Behaarter Rachenpolyp von der seitlichen Rachenwand ausgehend. Der ärztliche Praktiker. 1893, Nr. 45. | weiblich | 5 Stunden | — | Der Tumor, der der Zungenwurzel derart fest auflag, daß rechts nur ein kleiner Spalt zwischen Velum und Zunge blieb, hatte eine blaßrote Farbe. | Das Aeußere des Tumors war Cutis mit Haaren, Talg- und Schweißdrüsen, das Innere bestand aus Fettgewebe, quergestreiften Muskelfasern und 2 hyalinen Knorpelenden. | Der Ausgangspunkt des Tumors fand sich in der linken Tonsillengegend. | — | Das Kind wurde in Asphyxie geboren; war stark cyanotisch und drohte zu ersticken. | Mit Hilfe der glavanokaustischen Schlinge erfolgte die Abtragung ohne Blutung. |
| 1893 b | Chapoy: Des polypes nasopharyngiens congenitans d'origine ectodermique La romaine medicale 1893 Bd, 13, S. 390. | — | 6 Monate | — | — | — | — | — | — | — |
| 1893 c | Ebenderselbe in derselben Zeitschrift wie vorhergehend. | männlich | 4 Tage | — | — | — | — | — | — | — |
| 1895 | Grumach: Ueber einen behaarten Rachenpolypen. Inaugural-Dissertation, Königsberg 1895. | ? | 9 Monate | Der Tumor besaß eine kugelige Gestalt von etwa Kirschkerngröße; er war gestielt. | Weiche Geschwulst, die mit weißlichblauer Haut überzogen war. | Cutis mit Haaren, arrectores pilorum, Talg- und Schweißdrüsen bildeten den Ueberzug, das Innere bestand aus Fett und quergestreiften Muskelfasern; am Uebergang zum Stiel befanden sich 2 kleine wohlcharakterisierte Schleimdrüsen. | Der Tumor ging von dem vorderen linken Gaumenbogen aus, nahe am weichen Gaumen. | — | Der Zufall entdeckte den Tumor, der vorher keinerlei Beschwerden verursacht haben soll. | Ohne Blutverlust wurde der Tumor mit Hilfe der galvanokaustischen Schlinge abgetragen. |
| 1897 | De Roaldes: Teratom des Rachens. New York. Med. Journ. 6. 2. 1897. Ref, 2 f. Ohrenheilkunde. 31. 183. 1897. | weiblich | 3 Jahre | Aehnlich einer Ohrmuschel und gestielt. | Man erkennt Haut mit Lanugohaaren. | Außen Epidermis mit Follikeln und Talgdrüsen und Haaren, innen Fett- und Bindegewebe mit elastisch fibrösem Knorpel. | Ausgang vom mittleren Teil des hinteren Gaumenbogens (mehr nach links). | — | — | — |

| Jahr. Nr. | Autor. Titel. Jahr. Publikationsort | Geschlecht | Alter | Form des Polypen | Makroskopisches Verhalten | Mikroskopisches Verhalten | Sitz des Polypen | Größe des Polypen | Beschwerden und sonstige Erscheinungen | Behandlung des Polypen |
|---|---|---|---|---|---|---|---|---|---|---|
| 1897 a | Schwartz: Behaarter Rachenpolyp. Zeitschrift für Ohrenheilkunde 32. 66. 1898. | weiblich | 3 Jahre | Der Polyp war rundlich geformt, dünn und kurz gestielt. | Die Constistenz des Tumors war eine weiche. | Mikroskopisch erwies sich der Tumor als ein von behaarter Haut überzogenes Lipom. | Von der linken hinteren weichen Gaumenplatte nahm der Tumor seinen Ausgang. | Die Größe d. Tumors wird als haselnußgroß berechnet. | Behinderte Nasenatmung, sodaß man zu erst glaubte, das Kind leide an einer vergrößerten Rachenmandel.. | Der Tumor wurde mit der kalten Schlinge entfernt. |
| 1898 | Stoos: Ein behaarter Polyp des Rachens. 31ter med. Bericht über die Tätigkeit des genneschen Hospitals in Bren. S. 82. Ref. Zentrl. f. Laryngol, 15, 114, 1899. | weiblich | 6 Monate | Walzenförmig und gestielt. | Der Polyp war graurot gefärbt, von glatter Oberfläche, mit Haut und Lanugohaaren überzogen. Nach oben rechts befand sich ein 2 cm kleiner Tumor. | Der Ueberzug des Polypen bestand aus Cutis mit Haaren und Talgdrüsen, während die Hauptmasse sich aus Fett und einem Strange quergestreifter Muskelfasern zusammensetzte. | Der Tumor hing hinter der Uvula frei beweglich herunter und saß an der Schädelbasis fest. | 3 cm lang 1 cm breit | Seit dem dritten Monat Rasseln beim Atmen. Schluckbehinderung und Brechreiz. Behinderte Nasenatmung und Erstickungsanfälle. | Mit der Schere wurde der Tumor abgetragen. |
| 1899 | Müller: Ueber die behaarten Rachenpolypen. Dissertation, Gießen 1899. | weiblich | 5 Monate | Der Tumor glich einer Bohne und war gestielt. | Nach 3 Monaten war der Tumor so groß wie eine Walderdbeere und wuchs dann rapid (ödematöse Schwellung)! Seine Farbe war blaß-rosa, sein Ueberzug bestand aus Haut und Lanugohärchen. | Neben der Cutis und den Haaren sah man arrectores pilorum, rudimentäre Talgdrüsen, sowie zahlreiche Schweißdrüsen. Die Hauptmasse bestand aus Fett- und Bindegewebe, Blutgefäßen und einigen Nervenstämmen und im Stiel einer Spange elastischen Faserknorpels. | Der Tumor saß an der Hinterfläche des Velum, und zwar links nach der linken Rahenwand zu in der Nähe der Tonsille fest. | 2 cm lang 1 cm breit 0,9 cm dick 0.5 cm dicker Stiel | Nach 3 Monaten gelegentlich eines Brechaktes wurde der Tumor bemerkt, der Schnarchen und des öfteren Erbrechen mit Cyanose hervorrief. | Der Tumor wurde an seinem Uebergang in das Velum abgetragen. Nach 1 Jahr war die Operationsnarbe nicht mehr zu fühlen. |
| 1900 | Decloux: Etude sur les polypes dermoides du pharynx. Dissertation Paris 1990, S. 67. | männlich | 11 Tage | Der Tumor hatte eine länglich runde Form und war gestielt. | -- | Der Tumor war von Haut mit Lanugohaaren umgeben, im Innern befand sich Fett, Bindegewebe, Muskelfasern, aber kein Knorpel. | Ging vom hinteren Gaumenbogen linkerseits aus und hing bis zum Mund hervor. | 3,7 cm lang 1,3 cm breit | In den ersten Tagen keine Beschwerden, am 11. Tag Erstickungsanfälle. | Operativ entfernt. |
| 1900 a | v. Texier: Polypes dermoides du pharynx. La presse médicale 19. XII. 1900. Ref. Centrbl. f. Laryngol. 18. 67. 1902. | ? | 3 Monate | Bohnenförmig! | — | Der Tumor bestand aus Cutisgewebe und stellte eine Dermoidgeschwulst dar. | Der Tumor ging vom rechten Nasenrachenraum aus und trat beim Husten aus dem Mund hervor. | 5,5 cm lang 2 cm breit | -- | Wurde mit der kalten Schlinge entfernt. |
| 1902 | Hanszel: Ein congenitaler Rachenpolyp. Wiener Klinische Wochenschrift. Nr. 50, S. 1332 1902. Ref, Int, Zentrbl. f. Ohrenheilkunde I. 312. 1903. | weiblich | 19 Jahre | Gestielt, verjüngt sich nach oben. | Wenig beweglicher Tumor von der Größe eines Kleinfingergliedes, der in den Pharynx herabhängt, sich derb anfühlt, düsterrot gefärbt und von glatter, mattglänzender Oberfläche ist. | Den Ueberzug bildete Cutis mit lymphoid infiltriertem Corium, Talg- und Schweißdrüsen und Lanugohaaren. Das Innere bestand aus Fettgweebe und einigen quergestreiften Muskelfasern. | Der Tumor saß knapp unterhalb des linken Tubenwulstes an der Plica salpingo palatina. | 2 5 cm lang 1 cm breit | Kratzen im Halse. Die rechte Gaumenmandel ragt nur wenig zwischen den Gaumenbögen hervor. Von der linken ist fast nichts zu sehen. Der linke hintere Gaumenbogen fehlt. | Der Tumor wurde bei geringer Blutung abgetragen. Es erfolgte Heilung. |
| 1904 | Meyes: En behaarde keelpolyp. Wedbl. van het Nederl. Tijd voor Geneeskunde. Nr. 5, 1904. (Zitiert nach Thellung.) | ? | Neugeboren | Der Tumor war gestielt. | — | Außen ein Ueberzug von behaarter Cutis. Innen hauptsächlich Fett. Im Zentrum Knorpel, im Stiel Knochen und concentrisch geschichtete Epithelperlen. | Der Tumor inseriert an der oberen Pharynxwand. Der Tumor ragt aus dem Munde hervor. das Kind saugt an ihm. | Nach den übrigen Angaben zu schließen, muß er 5 cm lang gewesen sein. | Erstickungsgefahr bei der Geburt. Das Kind atmete frei, als der Vater den Tumor aus dem Munde hervorgeholt hatte. | Die Entfernung des Tumors war mit einer kurz dauernden Blutung verbunden. Es erfolgte Heilung. |
| 1904 a | Kan: Een congenitale poliep van den epizharynx. Weetbl. van het Nederlande. Tijd. voor Geneeskunde. Nr. 5. 1904. (Zit. nach Thellung.) | männlich | 13 Wochen | Der Tumor war gestielt. | — | Das Aeußere des Tumors bestand aus verhorntem Plattenepithel- und Schleimhaut, das Innere aus Fett und glatten Muskelfasern. In der Nähe des Stieles befanden sich Knorpel und 2 kleine Knochen. | Der Tumor ging vom Epipharynx aus. | Größer einer Kirsche. | Erstickungsanfälle. Eines von den Geschwistern hat Hasenscharte und Gaumenspalte. | Bei Anlegen der Ligatur reißt der Tumor ab. Vorübergehende Blutung. |
| 1904 b | Reuter: Ueber behaarte Rachenpolypen und ihre Genese. Archiv für Laryngologie. Bd. 17 Heft 2, 1904, | weiblich | 5 Jahre | Der Tumor hat eine keulenförmige Gestalt und war gestielt. | Die glatte, wie Haut aussehende Oberfläche des Tumors ist weiß gefärbt und mit Lanugohärchen versehen. | Der Tumor wird von Haut umkleidet, die Haare, Talg- und Schweißdrüsen enthält. Innen: Fett, Nerven- und quergestreifte Muskelfasern, hyaliner Knorpel. | Der Tumor ging von der Mittellinie am unteren Rande der linken Choane aus. | 3 cm lang 4 cm breit | Schlafen mit halbgeöffnetem Mund. Schnarchen im Schlaf. Mit 5 Jahren Erstickungsanfälle. Daraufhin Feststellung des Tumors. | Durch Torsion ließ sich der Tumor leicht ohne Blutung entfernen. |
| 1904 c | Schwalbe: Der Epignatus und seine Genese. Zieglers Beiträge. 36, 248. 1904, | -- | Foetus | -- | Die lappige Oberfläche des Tumors ist behaart und geht rechts kontinuierlich in die Haut der Oberlippe über. | Die Hauptmasse besteht aus Fett, umgeben von Haut mit Anhangsgebilden. Im Stiel befindet sich ein Knochen, der vom vorderen Rand des Os occipitale basilare ausgeht. | Der Tumor inseriert breitbasig in der hinteren Gaumensegelgegend. | Walnußgroß. | Der Tumor durchdrang die Gegend der Choanen und des weichen Gaumens, ließ den weichen Gaumen gespalten und saß dem harten Gaumen bis zur Mitte des Oberkieferrandes fest auf. | — |

| Jahr. Nr. | Autor. Titel. Jahr. Publikationsort | Geschlecht | Alter | Form des Polypen | Makroskopisches Verhalten | Mikroskopisches Verhalten | Sitz des Polypen | Größe des Polypen | Beschwerden und sonstige Erscheinungen | Behandlung des Polypen |
|---|---|---|---|---|---|---|---|---|---|---|
| 1905 | Thellung: Ein congenitaler behaarter Rachenpolyp. Deutsche Zeitschrift für Chirurgie, 78, 231. 1905. | männlich | Neugeboren | Kugelig und gestielt. | Aus dem Munde ragt ein apfelgroßer Tumor hervor, der mit Lanugohärchen besetzt war. Seine Consistenz ist weich, die seines Stieles hart. | Außen Cutis mit Haaren, Papillen, Talg- und Schweißdrüsen und kleinen Gefäßen. Im Innern fibrilläres Bindegewebe und Fettzellen. | Die hintere Partie des Tumors reicht bis zur Schädelbasis. | 6 cm lang<br>5 cm breit<br>1 cm dick | Bei der Geburt freie Atmung. Das Kind schreit laut und saugt, läßt aber die Milch wieder zum Munde herausfließen. | Der Tumor wurde entfernt, ausgenommen die hintere bis zur Schädelbasis reichende Partie. |
| 1906 | Caraguel: Contribution á l'étude des polypes dermoides du pharynx. Dissert. Paris, 1906, S. 57 und 58. | weiblich | 20 Jahre | — | — | Außen Haut, innen Fettgewebe mit Knorpel. | Hinter dem Velum herabhängend. | 4 cm lang<br>1 cm breit | Der Tumor wurde zufällig entdeckt. | Abtrennung am Ansatz. |
| 1906 a | Derselbe wie vorhergehend, ebendort. | weiblich | 3 Jahre | — | — | — | — | — | — | — |
| 1907 | Schmiegelow: Polypus congenitus cavitatis pharyngis. Verhandlung des dänisch. otolaryngol. Vereins. 20. Nov. 1907. Ref. Ztlbl. f. Ohrenheilkunde. 6. 236. 1908. | ? | 2 Monate | Keulenförmig und gestielt. | Es war ein mit Lanugohaaren bekleideter ektodermaler Typ. | — | Ging vom hinteren Gaumenbogen aus, bald in den Oesophagus hineinhängend, bald aus dem Mund hervorkommend. | 5½ cm lang | — | — |
| 1907 a | Springer: Zur Kenntnis der angeborenen Rachenpolypen. Festschrift für Prof. H. Chiari. S. 200, 1907. Ref. Zeitschr. f. Laryngol. I, 261, 1909. | ? | 10 Wochen | — | Außen Haut. Langunohärchen. Makroskopisch nicht sichtbar. | Haut mit Härchen und Talgdrüsen; innen. Fettgewebe mit hyalinem Knorpel und Gefäßen. | Der Tumor geht von der linken Seite der Pharynxwand aus. | — | Atmung mühsam. Beim Saugen treten Husten und Erbrechen auf. | Mit Zaufalscher Zange abgetragen. |
| 1908 | Levinger: Ein congenitaler behaarter Rachenpolyp. Münchener medizinische Wochenschrift. S. 1024, 1908. | weiblich | 6½ Monate | Keulenförmig und gestielt. | Bei Contraktion des Velum sieht man hinter ihm einen grauweißen Tumor, der sich derb anfühlt. | Die Hauptmasse besteht aus Fettgewebe mit einer 0,5 cm breiten Knorpelplatte, der Ueberzug aus Haut mit Haaren und Schweißdrüsen, aber keinen Talgdrüsen. | Hinter dem Gaumensegel, hoch oben im Nasenrachenraum mehr nach rechts. | 6 cm lang<br>1,5 cm breit | Anfangs geringe Atembeschwerden; in letzter Zeit Erstickungsanfälle und starke Schluckbeschwerden, sodaß Abmagerung eintrat. | Beim Versuch, den Tumor mit der kalten Schlinge abzutragen, riß er ohne bedeutende Blutung ab. |
| 1908 b | Bastgen: Ueber die behaarten Rachenpolypen. Inaug.-Dissertation Gießen 1908. | weiblich | 8 Stunden | Der Tumor ist gestielt und gleicht einer nach unten zu dicker werdenden Bohne. | Der mit Lanugohärchen besetzte Polyp glich an seiner Oberfläche der äußeren Haut. | Der Ueberzug besteht aus Cutis. Haaren. Papillen, Talg- und Schweißdrüsen, die Hauptmasse aus Fett, elastischem Bindegewebe, 2 hyalinen Knorpelkernen, quergestreiften Muskelfasern, Blutgefäßen und einer cystisch erweiterten Schweißdrüse. | Der Tumor hing hinter der Uvula in den Pharynx herunter. | 2,1 cm lang<br>1,3 cm breit | Das Kind bekam 3 Stunden, nachdem alles vorher normal verlaufen war, einen Erstickungsanfall. | Nach Ligatur Abtrennung mit der Schere. |
| 1909 | Preysing: Demonstration mikroskopischer Präparate eines behaarten Nasenrachenpolypen auf der 23. Versammlung Westdeutscher Hals-, Nasen-, Ohrenärzte in Köln am 2. 5. 1909. Ref. Zeitschr. f. Laryngol. 2. 202. 1910. | ? | 4 Wochen | — | Haut mit Lanugohaaren. | Lipomatöses Gewebe mit Muskelfasern. | | — | — | Abtragung mit der kalten Schlinge. |
| 1909 a | Jewett: Report of a case of teratoma of the tonsil. The laryngoscope Mai 1909 Ref. Int. Ctbl. f. Laryng. 26. 565. 1910, | — | Kind | Tumor mit langem Stiel. | — | — | Ragte von der Tonsille bis über die Lippen hinan. | Auf Grund d. Angaben sich. 4 cm lang. | — | Entfernung mit Schere ohne Blutung. |
| 1910 | Claus: Teratom in dem Nasenrachenraum eines 3 Monate alten Kindes. Berliner Klinische Wochenschrift 47, 905, 1910 und Blatt f. Ohrenheilkunde 8, 404, 1910. | ? | 3 Monate | Glich einer zweiten Zunge. | — | Außen Epidermis mit Haaren; im Innern hauptsächlich Fett- und Bindegewebe, ferner Nerven und Gefäße und ein kreisrunder hyaliner Knorpel mit spärlichen elastischen Fasern. | An der Seitenwand des Nasenrachenraumes. | — | Starkes Würgen; keine weiteren Anomalien. | Wurde mit der kalten Schlinge gefaßt und mit der Schere abgeschnitten. |
| 1911 | Axhausen: Ein Fall von congenitalem behaartem Rachenpolypen. Berliner klinische Wochenschrift. 48, 2337, 1911. | ? | Einige Tage | Flaschenförmige Form mit einem verjüngten Stiel. | Die Bedeckung des Tumors gleicht der äußeren Haut und ist mit zarten Härchen besetzt; die Farbe ist hellrot und die Consistenz derbweich. | Die Haut enthält voluminöse Talgdrüsen und vereinzelte Haarbälge und Züge von glatter Muskulatur an der Stelle der arrectores pilorum. Die Hauptmasse wird von quergestreifter Muskulatur, die eine gewisse Anordnung aufweist, Fett- und Bindegewebe gebildet. Im Stiel befindet sich hyaliner Knorpel. | Hinter dem Gaumensegel. | — | — | — |

| Jahr. Nr. | Autor. Titel. Jahr. Publikationsort | Geschlecht | Alter | Form des Polypen | Makroskopisches Verhalten | Mikroskopisches Verhalten | Sitz des Polypen | Größe des Polypen | Beschwerden und sonstige Erscheinungen | Behandlung des Polypen |
|---|---|---|---|---|---|---|---|---|---|---|
| 1912 | Oppikofer: Ueber die behaarten Rachenpolypen. Zeitschr. für Laryngologie. 4. 347. 1912. | weiblich | 1¾ Jahre | Der Tumor war keulenförmig und gestielt. | Der Tumor ist von weißer Farbe, glatter Oberfläche und derb fleischiger Consistenz. Sein Aeußeres gleicht der Haut und ist mit Lanugohaaren besetzt. | Dünne Epidermis mit deutlichem Stratum corneum. Im stratum papillare und reticulare findet man Talg- und Schweißdrüsen und wenige Haarfollikel; innen besteht die Hauptmasse aus Fett, keine anderen Gewebsarten nachweisbar. | Hinter der Uvula sichtbar, inseriert am Rachendach. | 3,5 cm lang<br>1,5 cm breit | Nach normaler Geburt in den ersten vier Wochen Atmung etwas mühsam. Schnarchen- aber keine Erstickungsanfälle oder Schluckbeschwerden. Nach 1 Monat freie Atmung. Mit 1¾ Jahren lästiger Hustenreiz. | Entfernung durch Abreißen mit der kalten Schlinge. Nur momentane Blutung. |
| 1914 | Dombrowski: Ein Fall von Rachenteratoid. Fränkels Archiv f. Laryngologie und Rhinologie. 28. 481. 1914. | weiblich | 5 Monate | Polypenartig und gestielt. | Die Oberfläche des Tumors ist dunkelrot und glatt und wird nicht von Haaren überragt. | Der Tumor wird von Plattenepithel bekleidet. Das Innere besteht aus Fett- und Bindegewebe, zahlreichen Gefäßen und Nerven, ferner noch aus quergestreiften Muskelfasern, Haaren, einem Knochen und einer kleinen Höhle. | Von der Regio supratonsillaris dextra herabhängend, aus dem Munde hervortretend. | Haselnußgroß | Bei der Nahrungsaufnahme Atembeschwerden und Cyanose. | Mit der kalten Schlinge wurde der Tumor entfernt. Blutung trat nicht auf. |
| 1914 a | Pouget: Un cas de polyp dermoide du pharynx. Revue hebd. laryngologie, d'otologie etc. 1914. Ref. Intern. Centrbl. f. laryngol. Rhin. etc. 31. 113. 1915. | weiblich | 10 Jahre | Der Tumor ist birnenförmig und gestielt. | Der Tumor ist von weißer Farbe. | Neben Epidermis, Schleim- und Schweißdrüsen, Knorpel, Muskelfasern und einigen feinen Lanugohärchen war besonders eine Drüse vom Typus der Speicheldrüsen beachtenswert, wie man sie an den Lippen und dem Gaumensegel findet; diese Drüse erreicht das Maximum ihrer Entwicklung im Stiel und in einem kleinen, diesem anhaftenden Nebentumor, der einer kleinen versprengten Parotis glich. | Inserierte hinter dem hinteren Gaumenbogen mittels Stieles an der rechten seitlichen Pharynxwand. Hängt bis in den Oesophagus hinab. | So groß wie der Mittelfinger eines Kindes. | — | Entfernung des Tumors. |
| 1914 b | Curtis C. Eves: Teratoma of the pharynx. The laryngoscope Sept. 1914. Ref. Intern. Centrbl. f. Laryngol. Rhin. etc. 31. 340. 1915. | männlich | 14 Monate | Einem dunkelroten kindlichen Mittelfinger vergleichbar. | — | Außen sieht man normal entwickelte Haut mit subcutanem Bindegewebe, im Inneren Fett. | Zwischen den Gaumenbögen über der re. Tonsille. | So groß wie eine Mandel. | — | Mittels Schlinge wurde der Tumor ohne Blutung abgetragen. |
| 1915 | Graziani: Polipo congenita del faringe. Archivi italiani di laryngologica. 35. 1. 1915. | weiblich | 22 Monate | Birnenförmig und gestielt. | — | Außen Haut mit ihren Anhangsgebilden, innen Fett. | Der Tumor reicht bis 1 cm unter dem Zäpfchen hervor und inseriert seitwärts an der oberen Rachenwand. | 2 7 cm lang<br>1,6 cm breit | Normale Entwicklung des Kindes bis einige Monate vor der Einlieferung Husten und Atemschwierigkeiten, in den letzten Tagen sogar Erstickungsanfälle auftraten. | Die Exstirpation verlief ohne Zwischenfälle. |
| 1924 | Bloch: Angeborener Polyp des Nasenrachenraumes. Yournal usch uych nossowych i jorlowych Colesnei. I. 429. 1924. Ref. Zbl. Hals-, Nasen-, Ohrenheilkunde. 7. 574. 1925. | männlich | 9 Monate | Gestielter Tumor. | Die Geschwulst war dick mit Haaren besetzt, die in normal aussehender etwas runzliger Haut saßen. | Fast normale Struktur der Haut mit Talg- und Schweißdrüsen. Die Hauptmasse besteht innen aus Fett- und Bindegewebe mit Knorpeleinlagen. | Im Epipharynx linkerseits. | 3,2 cm lang<br>1 8 cm breit<br>0,7 cm dick | Der Knabe litt an periodisch auftretenden Erstickungsanfällen. | Die Geschwulst wurde mit der kalten Schlinge ohne Blutung entfernt. |
| 1924 a | Ternovsky: Angeborener behaarter Rachenpolyp. Sitzung der Moskauer otolaryngol. Gesellschaft vom 2. 4. 1924. Ref. Zbl. f. Hals-, Nasen-, Ohrenheilkunde 9. 189. 1927. | — | 10 Monate | — | — | — | — | 2 cm lang<br>2 cm breit<br>2 cm dick | — | Operativ entfernt. |
| 1926 | Bulson: Teratoma of the troat. Arch. of otolaryng. 3. 362. 1926. | männlich | 11 Jahre | Gestielter Tumor. | — | Teratom. | Aus dem Nasenrachenraum herunterhängend. | — | Anfallsweise auftretende Atemnot. | Operativ entfernt. |
| 1926 a | Lebedew: Ein Fall von angeborener Mischgeschwulst des Pharynx. Zurnal usnych nosovych i gorlovych Colezney. 3. 56. 1926. Ref. Ztl. Hals-, Nasen-, Ohrenheilkunde 9. 683. 1927. | — | 8 Tage | Gestielte Geschwulst. | — | Epitheliale Elemente, Haarzwiebeln, Talg- und Schweißdrüsen, Fettgewebe und quergestreifte Muskelfasern. | Linkerseits vom Nasenrachenraum bis auf den Zungengrund herabhängend. | — | Heftige Atemnot. | Mit der Schere ohne jede Blutung abgetragen. |
| 1926 b | Sommer: Eine behaarte Geschwulst des Nasenrachenraumes. Niederl. Vereind. Hals-, Nasen-, Ohrenärzte vom 29. bis 30. 5. 26. Ref. Ztbl. f. Hals-, Nasen-, Ohrenheilkunde 12. 542. 1928. | weiblich | 5 Jahre | — | — | — | Pharynx. | — | — | — |

| Jahr. | Nr. | Autor. Titel. Jahr. Publikationsort | Geschlecht | Alter | Form des Polypen | Makroskopisches Verhalten | Mikroskopisches Verhalten | Sitz des Polypen | Größe des Polypen | Beschwerden und sonstige Erscheinungen | Behandlung des Polypen |
|---|---|---|---|---|---|---|---|---|---|---|---|
| 1926 | c | Yamamoto: Teratom des Schlundkopfes. Okayama Igakukai Zassbi Nr. 440. 1926. Ref. Zbl. Hals-, Nasen-, Ohrenheilk. 11. 578. 1928. | weiblich | 17 Jahre | Zwei gestielte Tumoren. | An der Oberfläche befinden sich Haare. | — | Ostium pharyngeum der Tuba auditiva. | — | Schluckbeschwerden, Ohrensausen, gleichseitige Schwerhörigkeit, Sprachtörungen. | Entfernung mit der kalten Schlinge. |
| 1927 | | Feldmann: Angeborener Nasenrachenpolyp. Sitzung der otol. Gesellschaft Moskau 16. 2. 1927. Ref. H.-N. O. Heilkunde 11. 5. 39, 1928. | weiblich | 6 Monate | — | Rötliche Geschwulst, behaart, beim Husten aus dem Munde hervortretend. | — | Aus der linken Hälfte des Nasenrachenraumes herabhängend. | — | — | Operativ entfernt. |
| 1928 | | Schwarz: Eine weitere Beobachtung eines behaarten Nasenrachenpolypen. (Epignatus.) Archiv f. Ohren, Nasen und Kehlkopf. 117. 95. 1928. | männlich | 10 Monate | Gelappter birnenförmiger Tumor. | Hautartige Oberfläche, Behaarung nicht festzustellen. Gegen die Basis hin faltig und blaurot, die unteren ⅔ glatt und hellgelb. | Mikroskopisch besteht die Bedeckung aus geschichtetem Plattenepithel, das teilweise dick und am Rande leicht verhornt ist. Das Stratum germinativum zeigte zylindrische Zellschicht, das Stratum zylindricum ist auffallend dick. Unter der Epithelschicht Papillarkörper, Talg- und Schweißdrüsen, arrectores pilorum und Haare, welche die Epidermis kaum überragen. Kapillarnetz mit perivasculärer Rundzelleninfiltration. In der Tiefe Fettgewebe mit fibrillärem Bindegewebe und wirr durcheinander laufenden elastischen Fasern. Im Zentrum einige kleine Cysten, darunter eine größere, deren Epithel sehr an dasjenige des Intestinum crassum erinnert, stark verschleimte Zylinderzelien und eine muscularis mucosae aufweist. | Von der Rosenmüllerschen Grube ausgehend. | 4 cm lang<br>4 cm breit<br>2 cm dick | Keine sonstigen Bildungsfehler. Seit der Geburt erschwerte Nasenatmung. Andauernder Schnupfen. 2 Wochen vor der Einlieferung erschwerte Mundatmung und Erstickungsanfälle. | Zuerst durch Kaltkaustik der untere Teil des Tumors abgetragen. Dann nach einigen Tagen durch den palpierenden Zeigefinger der Rest des Tumors herausgeschält. |
| 1928 | a | Hofmann: Behaarter Rachenpolyp bei einem Säugling Sitzung der Wiener Lar.-Rhinol. Gesellschaft 7. 2. 28. Ref. Zbl. Ha.N.O. 13. 125. 1929. | weiblich | 3 Monate | Ovaler gestielter Tumor. | Man sieht einen im Epipharynx pendelnden Tumor. | Außen: Behaarte Cutis, Schweiß- und Talgdrüsen. Innen: Hauptsächlich Fettgewebe, vereinzelt Knochengewebe. | Der genaue Ursprung ist nicht festzustellen. | Kleinfingergroß. | — | Der Polyp wurde mit der kalten Schlinge entfernt. |
| 1929 | | Santi: Supra un caso di polipa congenita del velo del palato (Epignatus). Archiv ital. chir. 23. 185. 1929. Ref. Ztbl. f. Hals-, Nasen-, Ohrenheilkunde 14. 22. 1930. | weiblich | 3 Tage | — | — | — | Am weichen Gaumen. | 4 cm lang | — | Exstirpation. |
| 1929 | a | Feller: Zur Kenntnis der behaarten Rachenpolypen. Beiträge zur pathol. Anatomie und zur allgemeinen Pathologie. 81. 658. 1928/29. | weiblich | Foetus | Fast kugelig und gestielt. | Sektionsbefund: Die stark ausgeweitete pars oralis pharyngis ist von einem kugeligen Körper erfüllt, welcher von äußerer Haut und Wollhärchen an seinem unteren Pol und seiner linken Seitenfläche mehrere bürzelartige an rudimentäre Extremitäten erinnernde Fortsätze aufweist. Eine Knorpelspange des Tumorstieles erreicht den Kontakt mit dem Vomer. | Einzelheiten im Original! Zusammenfassung: Die geschwulstartige Bildung im Pharynx des fast reifen Kindes setzt sich aus Elementen aller 3 Keimblätter zusammen. Wenn auch von einem regulären Bauplan einer Embryonalanlage nicht gesprochen werden kann, so kam es doch zu einer weitgehenden Organähnlichkeit; in der Haut, den Lymphdrüsen, den ganglionären Nerven, acinösen Drüsen wurde sogar Organcharakter erreicht. | Der Tumor haftet an der unteren und medialen Umrandung der Choanen und an der hinteren Pharynxwand. | Hühnereigroß | Das Kind wurde von dem nach der Geburt herbeigerufenen Arzt tot vorgefunden. | — |
| 1930 | | Freedmann: Dermoid tumor of the posterior pharyngeal wall in a child ten months old. Laryngoscope 40. 589. 1930. | — | 10 Monate | Gestielter Tumor. | Mit äußerer Haut überzogener behaarter Tumor. | Außen Haut mit Lanugohaaren, innen Fettgewebe. | Hintere Pharynxwand beim Schreien im Mund sichtbar. | 3 cm lang<br>1 cm breit | Atemnot. | Mit Tonsillenschlinge ohne Blutung entfernt. |
| 1931 | | Lichacew: Ein Fall von einem angeborenen behaarten Polypen des Nasenrachenraumes. Zentr. usw. Bol. 8. 750. 1931. Ref. Zentralbl. f. H.N.O.-Heilkunde 18. 614. 1932. | — | 4 Monate | — | — | Dermoidgeschwulst. | — | — | — | Mit der kalten Schlinge ohne Blutung entfernt. |

so behaupten bei einem jüngeren Fall (1932) die Eltern des 14 Monate alten Kindes, daß die Geschwulst, die sie erst einige Wochen nach der Geburt in seinem Rachen bemerkten, größer geworden sei und nun Atemsstörungen hervorriefe und die Nahrungsaufnahme erschwere. Die Größe der exstirpierten Geschwulst wird von Gusic als pflaumengroß angegeben. Es ist schwer, sich vorzustellen, daß ein pflaumengroßer Tumor im Nasenrachenraum eines Säuglings keine Atemstörungen während des Saugaktes hervorgerufen haben soll; die ungenaue Größenangabe berechtigt aber nicht, deswegen ein späteres Wachstum zu folgern; es ist ebenso gut möglich, daß durch Ausziehung des Geschwulststieles (0,5 cm lang) der Tumor in eine bedrohliche Nähe zum aditus ad laryngem kam; infolgedessen traten später Beschwerden bei der Atmung und Nahrungsaufnahme auf, die nicht verursacht wurden, solange sich der Tumor noch oberhalb der Pars oralis pharyngis befand. Somit brauchen später auftretende Atem- oder Schluckbeschwerden eines Tumors, der monate- bezw. jahrelang beschwerdefrei, ja vielleicht sogar unbemerkt blieb, nicht unbedingt auf ein Wachstum des Tumors zurückgeführt zu werden; solange objektive Angaben ärztlicher Beobachtungen fehlen, muß die Ursache für später auftretende Beschwerden bei den Geschwulstträgern in Verlagerungen des Tumors gesehen werden, welche durch Ausziehung des Tumorstieles bewirkt werden (was histologisch in fast allen Fällen erkennbar ist). Unter diesem Gesichtspunkt erscheinen die Angaben bezüglich des Tumorwachstums umso verständlicher; denn es ist klar, daß, wenn der ganze Tumor in der pars oralis pharyngis sichtbar wird, er größer erscheinen muß, als wenn er nur mit seiner Kuppe in dieselbe hinreinragt. Und selbst bei gleichbleibender Lage des Tumors sind die Angaben von Laien über das Wachstum dieser Tumoren nur sehr vorsichtig zu verwerten, da entsprechend der jeweiligen Stellung der Gaumensegel und des Zäpfchens ein verschieden großer Anteil des Tumors sichtbar und die Ursache hierfür dann fälschlicherweise in dem Wachstum des Tumors gesehen wird. Beschwerden beim Atmen oder Schlucken, sei es nun, daß sie gleich nach der Geburt oder erst in späteren Jahren auftreten, beweisen also noch nicht das Wachstum dieser Geschwülste. Ja wir können sogar Fälle anführen, deren Anamnese ein postnatales Wachstum während der sich über ein Jahrzehnt erstreckenden ärztlichen Beobachtung ausschließt. In dieser Hinsicht ist der Fall 1888 beachtenswert: Die Eltern des 13jährigen Mädchens geben nämlich an, die Tochter habe von Ge-

burt an, hauptächlich während der ersten beiden Lebensjahre, bedeutende Beschwerden beim Schlucken gehabt, so daß sie oftmals während des Trinkens Erstickungsanfälle bekam. Nach vollendetem 2. Lebensjahr wurde vom Hausarzt das Vorhandensein eines Rachentumors festgestellt. Da sich aber die Behinderung beim Atmen und Schlucken besserte, verschob man die Operation auf eine spätere Zeit. Während der letzten Jahre stellten sich keinerlei Beschwerden ein, nur die Stimme hatte einen näselnden Klang. Die Größe der exstirpierten Geschwulst betrug in der Länge 2,7 cm, in der Breite 1 cm. Ein so großer Tumor braucht auch im Nasenrachenraum eines Säuglings noch nicht den Erstickungstod herbeizuführen. Daß starke Beschwerden, besonders in den beiden ersten Lebensjahren, vorhanden waren, wurde oben angegeben. Wenn die Beschwerden mit den Jahren immer mehr nachließen, kann dies nur an dem größer werdenden Volumen des wachsenden Nasenrachenraumes gelegen haben, wodurch neben dem Tumor eine bessere Luftpassage ermöglicht wurde. Angaben über ein Wachstum des Tumors wurden nicht gemacht; wäre es der Fall gewesen, würde das von dem Hausarzt, der das Kind seit dem 2. Lebensjahre beobachtete, sicherlich nicht unterlassen worden sein. So müssen wir annehmen, daß der 2,7 cm lange und 1 cm breite Tumor in dem kindlichen Nasenrachenraum sich ungünstiger auswirkte, als in späteren Jahren innerhalb eines entsprechend größeren Nasenrachenraumes, daß aber eine Größenzunahme des Tumors selbst nicht stattgefunden hat. Damit erklärt sich, weswegen der Tumor in späteren Jahren keine Beschwerden mehr verursachte, abgesehen von dem näselnden Klang der Stimme, was wohl eine Folge des unvollständigen Abschlusses der Luft des Nasenraumes durch das in seiner Beweglichkeit behinderte Velum war.

Diese Tatsache, daß Fälle wie der zuletzt besprochene auch dem ärztlichen Beobachter trotz über ein Jahrzehnt dauernder Beobachtung keine Anhaltspunkte für ein Wachstum der behaarten Nasenrachenpolypen gegeben haben, spricht für meine schon vorher begründete Auffassung, die durch diese Tumoren verursachten, in späteren Jahren auftretenden Beschwerden nicht kritiklos als postnatales Wachstum dieser Tumoren zu werden; vorläufig fehlen die für die Begründung dieser Annahme notwendigen Belege.

Auch vom histologischen Standpunkt aus gesehen, ist Vorsicht geboten; es fragt sich nämlich inwieweit das angeblich beobachtete postnatale Wachstum auf eine ödematöse Schwellung zurückzufüh-

ren ist; bei zahlreichen Fällen, so 1899, sprechen die histologischen Angaben von einer bedeutenden Erweiterung der Lymphspalten und einer ausgedehnten kleinzelligen Infiltration des Corium, so daß auch hierdurch leicht ein postnatales Wachstum vorgetäuscht werden kann. Ein echtes blastomatöses Wachstum kann für diese Geschwülste umso weniger anerkannt werden als jegliche Beobachtungen einer überstürzten amitotischen Zellteilung fehlen.

Zusammenfassend sei also noch einmal gesagt: Indem wir die congenitale Anlage der Hals-Nasen-Rachenpolypen für alle Fälle als zutreffend erklärten konnten wir ein postnatales Wachstum dieser Tumoren auf Grund der vorhandenen Angaben und Beobachtungen nicht beweisen.

Zu 2. Statistische Angaben wollen als solche und nicht zu Gunsten einer vorgefaßten Meinung gewertet werden. Wenn in der Dissertation Müllers von 1899 das meist linksseitige Vorkommen als typisch für diese Tumoren bezeichnet wird, war das insofern begründet, als die 15 von Müller zusammengestellten Polypen sämtlich linksseitig in Nasenrachenraum inserierten; die 10 Jahre später von Bastgen erfolgte Zusammenstellung kennt unter 28 nur einen einzigen Fall, bei dem der Polyp rechtsseitig im Pharynx inserierte. Die hieraus gefolgerte Ansicht von dem fast ausschließlich linksseitigen Vorkommen der behaarten Nasenrachenpolypen ist auch in neueren Arbeiten übernommen worden, ohne die Ergebnisse eines jetzt zahlreicher vorhandenen Materials zu prüfen. Sichtet man die 68 von mir zusammengestellten Fälle hinsichtlich ihrer Lokalisation, so ergibt sich auch zwar jetzt noch ein häufigeres Vorkommen dieser Tumoren auf der linken als auf der rechten Seite des Pharynx. Aber dieses häufigere Vorkommen linkerseits gründet sich nun nicht mehr wie bei Bastgen auf eine Verhältniszahl von 12 : 1, sondern fast nur noch auf eine solche von 2 : 1. Von den 68 Fällen haften die Tumoren nämlich 22ma lauf der linken Seite, 9mal dagegen auf der rechten Körperseite; für die übrigen 37 Fälle wird die Haftstelle als in der Mitte angegeben oder aber es fehlen die Angaben hierüber überhaupt. Daß diese 37 Fälle, falls ihre seitliche Lokalisation bestimmter angegeben wäre, auch die heute feststehende Verhältniszahl von 2 : 1 noch wesentlich beeinflussen könnte, beweist die Tatsache, daß die von Bastgen zusammengestellten 28 Fälle nur um 40 weitere ergänzt zu werden brauchten, um wesentlich andere Verhältniszahlen zu ergeben. Wir müssen zwar auch heute noch das

häufigere Vorkommen der behaarten Nasenrachenpolypen linkerseits bejahen; wie aber der Vergleich mit früheren tabellarischen Uebersichten zeigt, kann bei noch wachsendem Vergleichsmaterial die heute hinsichtlich der links- oder rechtsseitigen Lokalisation feststehende Verhältniszahl von 2 : 1 einen weiteren Ausgleich erfahren: hinsichtlich der Pathogenese wird diese im Gegensatz zu der früheren Verhältniszahl von 12 : 1 nicht mehr als eine besonders auffallende Beobachtung angesehen werden können.

Zu 3. Auch bezüglich des Vorkommens dieser Tumoren bei dem weiblichen und männlichen Geschlecht hat sich — wohl ebenfalls — infolge des größeren Vergleichmaterials die Verhältniszahl wesentlich geändert; es dürfte in Zukunft nicht mehr so bedeutungsvoll erscheinen, daß das weibliche Geschlecht in erhöhtem Maße als Träger der behaarten Nasenrachenpolypen anzusehen ist; waren doch bereits in der vorher erwähnten Zusammenstellung Bastgens von 28 Fällen nur 4 Fälle bekannt, bei denen ein männliches Individuum mit einer derartigen Geschwulst behaftet war; 10mal fehlten die Angaben hinsichtlich des Geschlechtes und 14mal war mit Bestimmtheit nachgewiesen, daß die Polypen sich beim weiblichen Geschlecht vorfanden. Von den jetzt von mir zusammengestellten 68 Fällen sprechen 13 Fälle das männliche und 29 Fälle das weibliche Geschlecht als Träger dieser Tumoren an; 26 Fälle konnten wegen fehlender Angaben nicht mit einbezogen werden. Also hat sich die frühere Verhältniszahl von 3½ : 1 bereits auf fast 2 : 1 ausgeglichen. Bei einem noch größeren Vergleichsmaterial dürfte ein weiterer Ausgleich stattfinden, so daß schon heute der Tatsache des Mehr-Betroffenwerdens des weiblichen Geschlechtes keine wesentliche Bedeutung zuzukommen scheint.

Zu 4. Auf die Histologie jeder einzelnen dieser 68 behaarten Nasenrachenpolypen brauche ich nicht einzugehen; der diesbezügliche Abschnitt der Tabelle vermittelt eine deutliche Vorstellung von der histologischen Zusammensetzung dieser Tumoren. Wie bei den vorhergehenden Abschnitten will ich auch hier nur die notwendig gewordene Aenderung der Ansicht über den histologischen Aufbau dieser Tumoren begründen. Bis in die neuesten Arbeiten hinein hat sich nämlich — mangels genauer Orientierung — die vor 3 Jahrzehnten geäußerte Auffassung Müllers erhalten, daß nämlich die behaarten Nasenrachenpolypen als einfache Verlagerungen des Ektoderm zu betrachten seien und „daß in denselben natürlich nie Gewebe

aller 3 Keimblätter vorkommen könnten". Inzwischen sind mehrere Fälle veröffentlicht — allerdings soweit ich sehe, nicht in neueren zusammenfassenden Arbeiten beachtet worden — die auch das Vorkommen entodermaler Bestandteile in diesen Geschwülsten sicher stellen. Es sind dies die Fälle von Schwarz (1928), Feller (1929a) und Malan (1931d). Feller, auf dessen klare und mit guten Abbildungen versehene Abhandlung ich hinweise, sagt in der Zusammenfassung seines histologischen Berichtes folgendes: „Die geschwulstartige Bildung im Pharynx des fast reifen Kindes setzt sich aus Elementen aller drei Keimblätter zusammen. Wenn auch von einem regulären Bauplan einer Embryonalanlage nicht gesprochen werden kann, so kam es doch mehrfach wenigstens zu einer weitgehenden Organähnlichkeit. In der Haut, den Lymphdrüsen, Ganglien, Nerven, acinösen Drüsen wurde sogar der Organcharakter erreicht." Feller weist auf größere und kleinere Lumina hin, die die größte Aehnlichkeit mit Darmlumina haben; dasselbe berichtet Schwarz in seiner „Beobachtung eines behaarten Rachenpolypen" und betont, daß das Epithel dieser Lumina sehr an dasjenige des intestinum crassum erinnere, stark verschleimte Zylinderzellen und eine muscularis mucosae aufweise. Bei der Arbeit des Italieners Malan müssen wir uns mit der Feststellung des Referates begnügen, daß Elemente aller drei Keimblätter vorhanden gewesen seien.

Bis heute ist noch in keiner Zusammenstellung der einschlägigen Fälle darauf hingewiesen worden, daß die Literatur — wie oben gezeigt — Fälle kennt, die eine deutliche Differenzierung mit fast organwertigen Anlagen aller drei Keimblätter aufweisen. Das Vorkommen ektodermalen Gewebes galt bisher als das Charakteristische und Bestimmende für die behaarten Nasen-Rachenpolypen.

Für die genetische Betrachtung hatte dies zur Folge, daß man die Entstehung der Nasenrachenpolypen allein durch eine Transplantation ektodermalen Gewebes erklärte. Möglichkeiten hierfür sind während der Entwicklung des öfteren gegeben, z. B. bei der Rückbildung der primitiven Rachenhaut und dem Durchbruch des Vorderarmes in die Mundbucht, ferner bei der Umwandlung der ersten Kiemenspalte und auch bei der ektodermalen Einstülpung, welche zur Bildung der Hypophyse führt. Die zuletzt geäußerte Ansicht dürfte die am wenigsten wahrscheinliche sein, da es schwerlich vorstellbar ist, wieso eine von der Hypophyse ausgehende Wucherung sich nicht nach oben, sondern nach unten ausbreiten soll, wo

doch im Gegensatz zur ersteren Richtung durch die Schädelbasis der größere Widerstand entgegengesetzt wird. Dagegen läßt sich unschwer vorstellen, daß es bei der Rückbildung der primitiven Rachenhaut und dem Durchbruch des Vorderdarmes in die Mundbucht aus uns unbekannten Gründen zu einer abnormen Wucherung des dort vorhandenen ecto-entodermalen Anlagematerials gekommen ist. Daß in früheren Arbeiten lediglich von einer Transplantation ektodermalen Gewebes gesprochen wird, spricht nur für die geltende Auffassung von dem histologischen Aufbau der behaarten Nasenrachenpolypen, nicht aber gegen die Möglichkeit, daß wo, wie an der genannten Stelle, Ecto- und Entoderm zusammentreffen, nun auch beider Bestandteile in dort sich bildenden Wucherungen angetroffen werden. Die bestimmte Lokalisation der behaarten Nasenrachenpolypen kann am allerwenigsten in genetischer Hinsicht eine Zufälligkeit bedeuten; gerade im Hinblick hierauf scheint mir der Hinweis neuerer Arbeiten „für die Genese der behaarten Nasenrachenpolypen trete die Blastomentheorie genügend Anhaltspunkte", recht unbestimmt zu sein.

Zwangloser als der Recurs auf Zellen der ersten Furchungsstadien des befruchteten Eies (Blastomeren) ist für die Genese der behaarten Nasenrachenpolypen die Auffassung, welche sie als Wucherung aus dem Anlagematerial aller drei Keimblätter bei Gelegenheit des Einreißens der primitiven Rachenmembran ansieht. Steht man auf dem Standpunkt, der für die Genese dieser Tumoren nicht ein Prinzip als das einzigst mögliche ansieht, so muß noch eine Theorie erwähnt werden, die heute verschwiegen wird, aber für die Genese der behaarten Nasenrachenpolypen keineswegs als abgetan gelten darf. Es ist dies die ältere Anschauung, welche diese Tumoren als rudimentären Foetus ansieht; Ahlfeld brachte hierfür die ersten wissenschaftlichen Belege; Zeichnungen in seiner Arbeit über die „Mißbildungen des Menschen" lassen es als sehr gut möglich erscheinen, daß, nachdem auf einem Ei zwei Keimscheiben angelegt sind, eine Fruchtanlage die andere umwächst; nach Abschluß dieser Entwicklung kommt dann der rudimentäre Foetus innerhalb der Mundbucht der sich weiter entwickelnden Fruchtanlage zu liegen. Durch mangelnde Blutzufuhr degeneriert diese Anlage und stellt später eine Geschwulst ohne bestimmte Foetusreste dar. Allerdings muß eine Entwicklung der beiden Fruchtanlagen innerhalb eines Amnion vorausgesetzt werden. Besonders im Hinblick auf die Loka-

lisation der behaarten Nasenrachenpolypen kommt dieser Anschauung eine gewisse Wahrscheinlichkeit zu; jedenfalls muß sie, solange die Blastomerentheorie keine bestimmteren Anhaltspunkte für die Genese der besprochenen Tumoren bietet, neben dieser erwähnt werden.

---

Folgenden Herren Professoren der Hals-, Nasen- u. Ohrenklinik zu Berlin bin ich zu Dank verpflichtet:

Herrn Direktor Prof. Dr. med. von Eicken und Herrn Prof. Dr. med. Gutzmann für das Referat zu dieser Arbeit, Herrn Prof. Dr. med. Barth für die Prüfung dieser Arbeit.

## Lebenslauf.

Am 28. Dezember 1908 wurde ich, Walther Menne, als Sohn des Arztes Dr. med. Eduard Menne und seiner Ehefrau Anna geb. Goelitz, zu Marburg a. d. Lahn geboren. In Bad Kreuznach besuchte ich 3 Jahre die Volksschule und 9 Jahre das Gymnasium, das ich Ostern 1927 mit dem Zeugnis der Reife verließ. Ich studierte anschließend Medizin an den Universitäten zu Bonn, München, Köln und Berlin, bestand an der letzteren Universität 1934 das Staatsexamen und erhielt 1935 nach Ableistung des praktischen Jahres an der Hals-, Nasen- und Ohrenklinik und im Martin-Luther-Krankenhaus zu Berlin die Bestallung als Arzt.